Aus der chirurgischen Universitätsklinik München.
(Vorstand: Professor Dr. Magnus)

Versager bei Unfruchtbarmachung durch Samenleiterresektion.

Inaugural-Dissertation

zur Erlangung der Doktorwürde in der gesamten Medizin

verfaßt und einer Hohen Medizinischen Fakultät der

Bayerischen Ludwig-Maximilians-Universität zu München

vorgelegt von

Karl Stöckl

aus München

1939

Druck von Michael Laßleben, Kallmünz über Regensburg.

Referent: Dozent Dr. Jäger.

Tag der mündlichen Prüfung: 30. 11. 39.

R. UNIV.
BIBLIOTHEEK
LEIDEN

Der Frage der Zeugungsfähigkeit nach Sterilisation kommt die größte Bedeutung zu. Mißerfolge in der Operation vermehren weiter die Zahl der Erbkranken und bilden eine besondere Gefahr, da sie sich nun hemmungsloser dem Geschlechtsverkehr hingeben, weil sie keine Folgen mehr befürchten und ihnen meist die innere Verantwortung fehlt.

Schwängert daher eine gewisse Zeit nach der Sterilisation der Operierte eine Frau, dann soll dies ein Grund sein zur exakteren Nachuntersuchung der möglichen Gründe.

Es liegen daher auch verschiedene Untersuchungen vor, wie lange sich in den Samenblasen und in den Samenleitern nach der Operation noch Samenfäden befinden. Boeminghaus konnte zwei bis drei Wochen nach dem Eingriff durch digitale Expression Samenblaseninhalt mit Spermien gewinnen. Dege nimmt an, daß längstens 2 Monate nach der Sterilisation sich keine Spermien mehr in den Samengängen befinden. Von Bradis wies noch eine Woche nach der Operation bewegliche Spermatozoen nach. Baumann konnte bei Untersuchungen an der hiesigen Klinik bis 14 Tage aus dem ausgedrückten Samenblaseninhalt Spermien nachweisen.

Daß die Spermien in der Samenblase lange Zeit ($^1/_2$ Jahr) lebensfähig bleiben können, scheint erwiesen, ob noch länger, bzw. wie lange, weiß man nicht. Jedenfalls muß man damit rechnen, daß das Ejakulat in der ersten Zeit nach der Sterilisation noch zeugungsfähiges Material enthält (Boeminghaus).

Ist aber zwischen Sterilisation, Schwängerungszeitpunkt über ein Jahr verstrichen, dann dürfte wohl ein anderer Grund vorhanden sein, so bei folgendem Fall:

R. wurde am 23. 1. 1936 in der hiesigen Klinik wegen erblicher Fallsucht sterilisiert. Folgende Technik wurde hierbei angewandt: Im Bereich des vorderen Scrotalansatzes wird 1 bis 2 Zentimeter von der Raphe der Samenleiter durch einen 1 Zentimeter langen Scrotalschnitt vorgezogen. Die Hülle desselben wird gespalten, abgeschoben und der entblößte Samenleiter in einer Länge von 5 bis 6 Zentimeter reseziert. Nun läßt man die Stümpfe ins Gewebe zurückgeleiten. In unserem Falle wurde nicht unterbunden, da nach Lexer dies nicht nötig ist, da eine Wiedervereinigung nicht vorkommt, und auch nicht empfehlenswert sei, da die in der Wanderung des Samenleiters verlaufenden Geflechte sympathischer und parasympathischer Nerven des Nervus Spermaticus durch die Quetschung bei der Unterbindung ebenso wie bei grobem Zerren einen plötzlichen Schockzustand auszulösen vermögen. Die Scrotalschnitte werden durch tiefgefaßte Seiden- und Catgutnähte ver-

schlossen. Patienten werden am vierten Tage entlassen. R. wurde am 27. 1. 1936 nach der Operation geheilt entlassen.

Die mikroskopische Untersuchung der resecierten Stücke im pathologischen Institut der Universität München ergab zwei normale Samenstränge.

Im April 1938 gebar die Ehefrau des R. ein Kind. Nach Mitteilung des zuständigen Gesundheitsamtes und des Bürgermeisters der kleinen Landgemeinde aus der R. war, war eine außereheliche Schwängerung unwahrscheinlich. Eine Blutgruppenbestimmung der Eltern und des Kindes fand nicht statt. Eine Schwängerung durch in der Samenblase und in dem Samenleiter noch nach der Operation etwa verbliebene befruchtungsfähige Spermatozoen war wegen des Schwängerungstermins wohl als nicht mehr in Frage kommend auszuschließen. Wenn man daher den Angaben der Eheleute Glauben schenken sollte, so war dies ein Grund zu einer exakteren Klärung der Angelegenheit. R. kam daher am 30. 4. 1938 wieder zur Aufnahme.

Örtlicher Befund bei der Aufnahme: die zwei Narben an der Vorderseite des Scrotums sind kaum zu erkennen, bei der Abtastung des vas deferens ist beiderseits etwa zwei Querfinger oberhalb des Testis ein dicker Knoten zu fühlen. Man hat ferner den Eindruck, als ob rechts zwei dicht nebeneinander liegende Knoten vorhanden wären. (Siehe Photo.) Erst am 3. 5. 1938 gelang es, von R. ein Ejakulat zu erhalten. Dieses wurde sofort mikroskopisch untersucht. Es enthielt massenhaft sich bewegende Spermatozoen. Es wurde dem R. eine Nachoperation vorgeschlagen, R. willigte ein.

Operation am 3. 5. 1938. Auf scrotalem Wege werden in örtlicher Betäubung die beiden Samenleiter, die im Bereiche der klinisch fühlbaren Knoten erhebliche Verwachsungen aufweisen, aufgesucht und je etwa 3 cm vor und 3 cm hinter dem Knoten durchtrennt. Sorgfältige Blutstillung der vielfach blutenden kleinen Narbengefäße, primärer Verschluß der beiden Wunden.

Die Resektionsstücke (siehe auch Photo) wurden dem pathologischen Institut der Universität München zur Untersuchung vorgelegt. Serienschnitte wurden angelegt, diese dem Herrn Geheimrat Borst vorgelegt und mit ihm besprochen.

Befundbericht: An den am 4. 5. 1938 übersandten Samensträngen des Patienten R. fanden wir bei der äußeren Besichtigung am Samenstrang Nr. 1 ungefähr in der Mitte des resecierten Stückes eine kolbige Verdickung; das umgebende Bindegewebe war nur gering entwickelt. Auf dem Durchschnitt durch diese verdickte Stelle ließ sich noch zentral ein Lumen erkennen.

Der Samenstrang 2 zeigte an dem einen Ende eine starke Verdickung, sowohl auf dem Durchschnitt als auch gleichzeitig eine Vermehrung des umgebenden Bindegewebes. — Von beiden Samen-

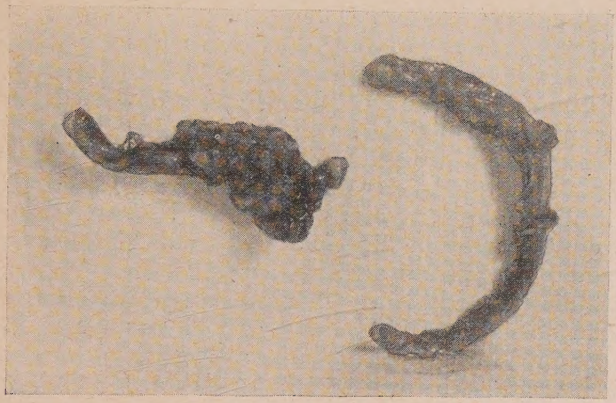

strängen wurde an den verdickten Stellen herausgeschnitten und es wurden 2 Stücke aus verschiedenen Tiefen untersucht.

Histologischer Befund: Samenstrang 1, Schnitt 1 zeigt einen normal entwickelten Samenstrang mit normalem Lumen, einem geschichteten zweireihigem Flimmerepithel, normaler Tunica propria und Muskularis. Im adventitiellen Bindegewebe einige chronisch entzündliche Infiltrate. Schnitt 2 zeigt ein mit Epithel ausgekleidetes, verengtes, deformiertes Lumen. In der Muskelwand Narbenbildung, die bis an das Lumen heranreicht. In den verschiedenen Muskelschichten und im adventitiellen Bindegewebe finden sich an mehreren Stellen chronisch entzündliche Infiltrate, daneben Hohlraumbildungen ohne Epithelauskleidung, in denen man frei liegende Spermien finden kann. Weiterhin sieht man kleinere und größere mit einschichtigem Epithel ausgekleidete Luminas. Bei letzteren dürfte es sich z. T. um durch Narbenzug verlagerte Vasa deferentialia, daneben aber auch um epithelialisierte Hohlraumbildungen handeln.

Samenstrang 2, Schnitt 1 zeigt ein mit Epithel ausgekleidetes zentrales Lumen. Im Lumen etwas Sekret. In der Muskularis chronisch entzündliche Infiltrate, Hohlraumbildungen ohne Epithelauskleidungen mit frei liegenden Spermien. In der äußeren Längsmuskulatur und im adventitiellen Bindegewebe starke Narbenbildungen. Im adventitiellen Bindegewebe und im Fett- und Bindegewebe des Plexus pampiniformis finden sich zahlreiche Hohlräume, in denen Unmassen von freien Spermien zu beobachten sind. Im Schnitt 2 findet man nur noch zentral ein sehr kleines enges Lumen ohne Epithel. Im Lumen Sekret, abgestoßene Epithelien und Spermien. Die Muskelwand ist stark von Narbengewebe durchsetzt. Im adventitiellen Bindegewebe große Hohlraumbildungen mit Unmassen von Spermien. Im Plexus-Bindegewebe chronisch entzündliche Infiltrate.

Da bei unserer früheren Untersuchung (Nr. 306/36) zwei völlig normale Samenstränge vorlagen, dürfen die histologischen Befunde der neuerdings übersandten Samenstränge den Schluß zulassen, daß das nach der Resektion entwickelte Granulations- und Bindegewebe kanalisiert und epithelialisiert wurde und beide Samenstrangstücke sich wieder gefunden haben. Im Samenstrang 2 dürfte die Verbindung und Durchgängigkeit (S. Durchspritzung) völlig gelungen sein, in Samenstrang 2 ist dies zweifelhaft, sondern es dürften sich vielmehr die Spermien in die Hohlräume und Maschen des Granulations- und Bindegewebes ergossen haben.

Nach diesem und dem klinischen Untersuchungsergebnis war die Zeugungsfähigkeit des R. als erwiesen anzusehen. Die Frage, ob nun das im April 1938 von seiner Ehefrau geborene Kind als von ihm gezeugt zu betrachten ist, ist daher mit höchster Wahrscheinlichkeit zu bejahen. Es ergeben sich nun aus dem geschilderten Falle wichtige Fragen für den Gesetzgeber.

Kann der Operateur oder die Behörde die den Entscheid zur Unfruchtbarmachung fällte, wenn die Unfruchtbarkeit nur temporär war und der Operierte nachgewiesen Vater eines Kindes wird, regreßpflichtig gemacht werden. Ist dem Arzt kein Kunstfehler nachzuweisen, so wird man diesen nicht heranziehen können.. Wie ist es aber mit der Behörde, da der Operierte im Vertrauen auf den Eingriff handelte? Muß sich der Operierte bei ähnlich gelagerten Fällen nachsterilisieren lassen? Ist dazu ein nochmaliger rechtskräftiger Beschluß des Erbgesundheitsgerichts nötig, oder kann dies wie im vorliegenden Falle auf freiwillige Einwilligung des Operierten geschehen?

Kann bei einer Frau, die von einem Sterilisierten angeblich geschwängert wurde, die Schwangerschaft unterbrochen werden? Was aus eugenischen Gründen wohl denkbar wäre, da ja von dem Operierten Kinder unerwünscht sind. Diese Frage dürfte klarer zu entscheiden sein, da ein unbedingter Nachweis, daß der Operierte der Vater sei, wohl nicht erbracht werden kann.

Ist die Methode der Operation zuverlässig? Bei einer gesetzlich angeordneten Operation hat der Arzt die Pflicht gegenüber Gesetzgeber, den zu Operierenden, der Allgemeinheit und sich selbst gegenüber (Haftpflicht), die Maßnahmen bei der Operation zu treffen um den Zweck der Operation, die Unfruchtbarmachung sicher zu erreichen. Eine bestimmte Art der Operation ist nicht vorgeschrieben. Der Gesetzgeber sagt im § 1 des Gesetzes zur Verhütung erbkranken Nachwuchses: „Wer erbkrank ist, kann durch einen chirurgischen Eingriff unfruchtbar gemacht werden . . .“ In einem Erlaß des preußischen Innenministeriums vom 21. 8. 1934 betreff Sterilisierungen wird bemerkt, daß jeder Arzt diejenige Methode anwenden soll,

die er am besten beherrscht. Diese Vorschriften dürften dahin ergänzt werden, daß die sicherste Methode angewendet werden soll und die sollte nach den bisherigen Erfahrungen folgende Gesichtspunkte berücksichtigen.

Für den Zweck der Sterilisation genügt weder die Vasoligatur (von 36 so sterilisierten Männern der Organisation von 1929 in Österreich, die ihr Ejakulat untersuchen ließen, waren 33 zeugungsunfähig. In drei Fällen wurde Oligospermie nachgewiesen, sodaß Zeugungsfähigkeit anzunehmen war), noch die einfache Durchtrennung des Vas deferens (Vasotomie). Die einfache Durchtrennung des Samenleiters ist nicht sicher genug, da die Möglichkeit einer spontanen unerwünschten Wiedervereinigung besteht. Man muß daher grundsätzlich ein Stück des Samenleiters 5 bis 6 cm lang resezieren (Vasoresektion).

So wenig eine Wiedervereinigung und Kanalisation der Enden darnach zu erwarten ist, zeigt doch vorliegender Fall, daß es doch dazu kommt. Vielleicht konnte die Rekanalisation nur deswegen erfolgen, weil keine Unterbindung vorgenommen wurde. Spath schreibt, daß schon nach 14 Tagen das Samenleiterende kuppelförmig und narbig verschlossen ist. Nach Angelelli Versuchen an Hunden war nach einem Jahr das Lumen noch durchgängig, dagegen hatte sich das Stumpfende kuppelförmig geschlossen.

Sicherheitshalber soll man daher den sowieso einzutretenden Verschluß mit einer Ligatur vorwegnehmen. Es genügt die Abbindung des proximalen Endes, da bei Unterbindung des testikulären Endes kolbige Auftreibung dieses Stumpfes beschrieben werden (Roeper), und nach manchem Autoren durch akute Rückstauung des Sekretes eine Degeneration des Hodengewebes mit unerwünschten Folgen eintreten soll. Den distalen Stumpf läßt man daher ohne Ligatur zurückgleiten und die Spermien können sich so zunächst bis zum narbigen Verschluß des Lumens in die Hüllen des Scrotums entleeren. Nach Rundfrage von Bauer wird die beiderseitige Unterbindung in 57 Kliniken, die bloße Unterbindung der abführenden Samenleiter in 13 Kliniken, die bloße Unterbindung des testikulären Endes in 4 Kliniken, das beiderseitige Offenlassen in 8 Kliniken ausgeübt.

Zur Sicherung gegen Verwechslungsirrtümer bei der Resektion wird oft so vorgegangen, daß das Lumen durch die Möglichkeit einer Durchspritzung oder Durchführung eines Drahtes sichergestellt wird. Besser und sicherer ist die mikroskopische Untersuchung der resezierten Stücke. Nach Bauer ergab eine Rundfrage bei 86 Antworten, in 25 Anstalten wurden die resezierten Stücke regelmäßig, in 10 bei Bedarf oder im Zweifelsfalle, bei 51 keine histologische Untersuchung durchgeführt. Doch ist dies für eine eventuell spätere

Beweisführung vor Gericht für richtige Operation ein zweifelsfreies, höchst wichtiges Dokument.

Zur Anästhesie genügt die Infiltration des Schnittgebietes und nach Freilegung des Samenstranges eine Injektion in diesen. Bei unruhigen Patienten wird man auf eine Allgemeinnarkose nicht verzichten können.

Der scrotalen Methode des Freipräparierens der Samenleiter dürfte vor der inquinalen der Vorzug gegeben werden, da der Arzt die Pflicht zum kleinsten Eingriff mit einem Mindestmaß der Gefahren hat. Ein kleiner Hautschnitt wird vom Patienten — auch als Narbe — weniger lästig empfunden als ein großer. Auch wirtschaftlich gesehen besteht die Pflicht, die Patienten möglichst bald arbeitsfähig zu entlassen und dies wird durch die schnellere Heilung bei der scrotalen Methode ermöglicht.

Der so Operierte ist zunächst noch zeugungsfähig durch die in den ableitenden Samenwegen und in den Samenblasen gespeicherten Spermien. Wie lange diese noch befruchtungsfähig bleiben können, ist nicht genau bekannt. Eine Quarantäne oder Internierung ist wegen der unbekannten notwendigen Dauer und Schwierigkeit der Durchführung nicht praktisch zu verwerten. Persönliche Aufklärung, Röntgenbestrahlung, Expremierung der Samenblasen oder Entleerung durch Selbstbefriedigung, scheitert an der Unsicherheit dieser Methoden. Das gegebene Verfahren ist daher die von Boeminghaus empfohlene Durchspülung der abführenden Samenwege durch Einführung einer Kanüle in das proximale Ende des abführenden Samenleiters und Spülung zunächst zur mechanischen Entleerung mit destilliertem Wasser und anschließend zur chemischen Abtötung der noch vorhandenen Spermien das Einspritzen von 5 bis 10 ccm einer 1/1000%igen Rivanollösung mit nachheriger Unterbindung des Stumpfes.

Fälle, bei denen nach Sterilisation und Durchspülung mit Rivanol Zeugungsfähigkeit nachgewiesen wurde, sind nicht bekannt gegeben.

Zusammenfassung.

Es wird ein Fall beschrieben, bei dem es nach Resektion des Samenleiters zur Wiedervereinigung und Kanalisation des Narbengewebes der Stumpfenden kam. Es werden sich daraus folgernde Vorschläge juristischer und medizinischer Art unterbreitet.

Herrn Dozenten Dr. Jäger, erster Oberarzt an der chirurgischen Universitätsklinik München, möchte ich an dieser Stelle meinen Dank für die Überlassung des Themas aussprechen.

Literatur.

1. Angelelli: Le modificazioni delle pareti e del lume del moncone periferico de deferente abbandonato a se stesso in seguito a sezioni. Ann. ital. Chir. 8.0146.
2. Bauer: Praxis der Sterilisierungsoperationen 1936.
3. Boeminghaus-Naujoks: Die Technik der Sterilisierung und Kastration 1934.
4. Dege: Zur Frage der Nachbehandlung Sterilisierter. Zentralblatt f. Chir. 1935.
5. Demel: Indikationsgebiet z. Vasoligatur. Neue deutsche Chirurgie, Bd. 36.
6. Deutsche Zeitschrift für gerichtliche Medizin.
7. Gutter: Über die Sterilisation des Mannes. D.M.W. 1937.
8. Gutt-Rüdin-Ruttke: Gesetz und Erläuterung zur Verhütung erbkranken Nachwuchses.
9. Haberland: Die Sterilisation beim Manne. D.M.W. 1933.
10. Lexer: Die Eingriffe zur Unfruchtbarmachung des Mannes und zur Entmannung.
11. Payr: Über die Steinach'sche Verjüngungsoperation. Zentralbl. f. Chir. 1920.
12. Roeper: Beitrag zur Sterilisierungsoperation beim Manne. Köln 1935.
13. Spath: Über Samenleiter Sperroperation Archiv für klin. Chir. 1934, Bd. 178.
14. Steindl: Erfahrungen mit der Resektion des vas deferens. Archiv für klin. Chir. Bd. 130.

Lebenslauf.

Am 9. Juli 1913 wurde ich in Schwandorf geboren. Nach 4 Jahren Volksschule besuchte ich das Realgymnasium in Regensburg und bestand im Mai 1932 die Reifeprüfung.

Seit Sommersemester 1932 studierte ich an der Universität München Medizin und bestand im Oktober 1934 die ärztliche Vorprüfung und im Juni 1938 die ärztliche Staatsprüfung in München.